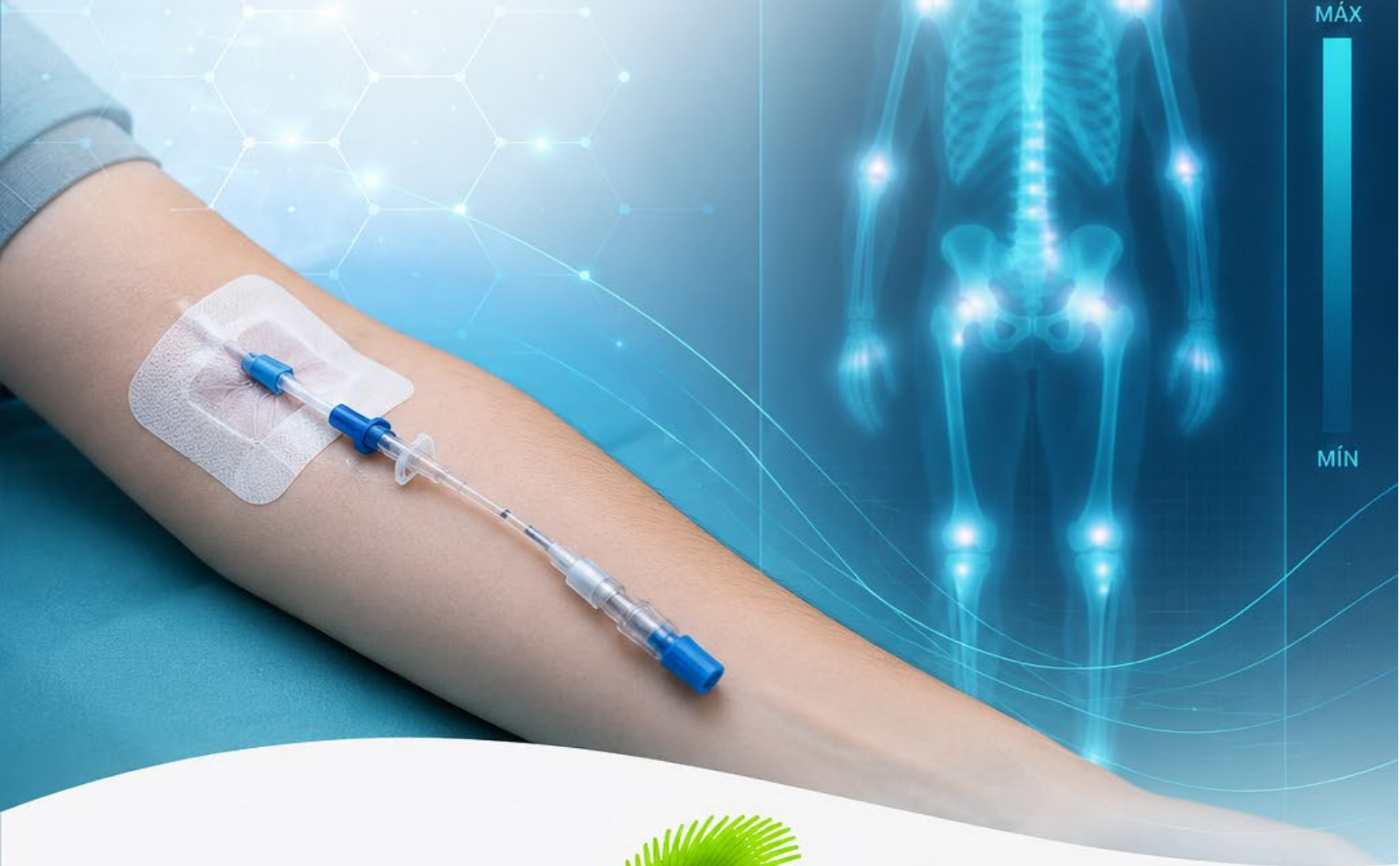


Uso del **catéter central** de inserción periférica para la realización de la **gammagrafía ósea**

Sebastián Torres Carreras



PALMITO BOOKS

Uso del catéter central de inserción periférica para la realización de la gammagrafía ósea

Sebastián Torres Carreras

Palmito Books



Título: Uso del catéter central de inserción periférica para la realización de la gammagrafía ósea

© Sebastián Torres Carreras, 2026

Reservados todos los derechos

De acuerdo con lo dispuesto en el art. 270 del Código Penal, podrán ser castigados con penas de multa y privación de libertad quienes reproduzcan o plagien, en todo o en parte, una obra literaria, artística o científica, fijada en cualquier tipo de soporte sin la preceptiva autorización.

Palmito Books®

Publicado en formato CD-ROM

1ª edición: junio 2026

ISBN: 979-13-88402-82-1

URL: <https://palmitobooks.com/libros/udccdipplrdlgo-001/>



9 791388 402821

ÍNDICE

INTRODUCCIÓN.....	13
OBJETIVOS.....	17
METODOLOGÍA	18
RESULTADOS.....	23
CASOS PRÁCTICOS	26
DISCUSIÓN	36
CONCLUSIONES.....	38
BIBLIOGRAFÍA.....	40
ANEXOS	43

ABREVIATURAS

PICC: Catéter Central de Inserción Periférica

MN: Medicina Nuclear

DSR: Distrofia Simpático Refleja

TTR: Transtiretina

WB: Whole Body

NTP: Nutrición Parenteral

PIV: Vía Periférica intravenosa

STAI (State-Trait Anxiety Inventory/Inventario de rasgos de ansiedad)

AE: Ansiedad Estado

AR: Ansiedad Rasgo

RESUMEN

En el trabajo que se presenta a continuación, se pretende demostrar que la administración del radiofármaco ^{99m}Tc -oxidronato sódico por un Catéter de Inserción Periférica PICC se puede realizar correctamente cuando se realiza una gammagrafía ósea sin interferir en la calidad de imagen final y de esta forma no canalizar una vía intravenosa periférica PIV a un paciente que ya es portador de un acceso venoso, reduciendo de esta forma la ansiedad y temor del paciente.

Se realizó un estudio retrospectivo comparativo tomando como muestra a 300 pacientes a los cuales se les realizó el cuestionario propio (Anexos, figura 1) y el cuestionario de Ansiedad estado/rasgo (STAI) (Anexos, figura 3) en el momento de la recepción.

Los pacientes se dividieron en los siguientes grupos: Grupo 1 A administración radiofármaco ^{99m}Tc -oxidronato sódico + 10ml de SSF por un PICC, Grupo 1 B administración radiofármaco ^{99m}Tc -oxidronato sódico + 25ml de SSF por un PICC y Grupo 2 A administración radiofármaco ^{99m}Tc -oxidronato sódico + 10ml de SSF por PIV, Grupo 2 B administración radiofármaco ^{99m}Tc -oxidronato sódico + 25ml de SSF por PIV.

Los resultados obtenidos muestran que es factible utilizar un PICC en la realización de gammagrafías óseas en Medicina Nuclear (MN) ya que permite obtener imágenes de calidad diagnóstica y permite minimizar la repetición de PIV, lo que disminuye la ansiedad y temor del paciente portador de PICC.

PALABRAS CLAVE

Acceso venoso periférico, artefacto, calidad de imagen, cuidados de enfermería, confort del paciente, PICC, radiofármaco ^{99m}Tc -oxidronato sódico

INTRODUCCIÓN

Según la Organización Mundial de La Salud (OMS) define la Medicina Nuclear como aquella especialidad médica que con finalidades diagnósticas, terapéuticas y de investigación, emplea fuentes radiactivas no encapsuladas.

Es una especialidad que utiliza sustancias radioactivas (radiofármacos) que están formadas por una molécula transportadora y un isótopo radiactivo y se utilizan para el diagnóstico, tratamiento e investigación de diferentes enfermedades. El uso más frecuente de los radiofármacos es con finalidad diagnóstica, como es el caso de este estudio. La vía de administración de estos radiofármacos puede ser intravenosa, subcutánea, oral, intraarticular, endocavitaria e intratecal. De todas las anteriores, la más utilizada es la administración intravenosa (1). La primera elección para colocar la pív es la zona más distal posible (dorso de la mano o antebrazo), ya que de esta forma se puede observar si el radiofármaco ^{99m}Tc -oxidronato sódico entra correctamente y si se produce extravasación. (2)

En la actualidad, y cada vez más, nos encontramos con pacientes portadores de un PICC (3,4). Estos dispositivos se colocan en pacientes que tienen que ser sometidos a PIV repetidamente para poder llevar a cabo tratamientos agresivos de larga duración como quimioterapia (QT), nutrición parenteral (NTP), hemodiálisis, pruebas diagnósticas y analíticas entre otras utilidades. La canalización de una VIP supone un momento de gran estrés y ansiedad para el paciente, ya que es consciente de la dificultad y en muchas ocasiones se trata de un proceso doloroso

Los primeros pacientes que acudían al departamento de MN con un PICC nos expresaron sus inquietudes y nos formularon diferentes preguntas:

-Con tanta QT tengo las venas fatal, es muy difícil pincharme. - solo pensar en que me tenéis que pinchar para realizar la gammagrafía ya no he dormido en toda la noche. - ¿Tengo un PICC, por qué no me inyectas el radiofármaco por él?

Con estas preguntas se puede detectar la ansiedad y temor que genera al paciente el acudir a MN a realizar una prueba diagnóstica. En la actualidad existen diferentes instrumentos para la detección de ansiedad, como los cuestionarios STAI ((State-Trait Anxiety Inventory//Inventario de rasgos de ansiedad), HADS (Escala de Ansiedad y Depresión Hospitalaria), PRAQ-R (Cuestionario de Ansiedad Relacionada con el Embarazo) Y BAI (Ansiedad de Beck). (5,6,7)

De estos, el más adecuado y validado para detectar la ansiedad y sus niveles ante un examen médico es el cuestionario STAI. Cuando se refiere a examen médico engloba miedo a las agujas (tripanofobia), miedo a los médicos y a las pruebas diagnósticas (acrofobia) y miedo a los espacios cerrados (claustrofobia). La ansiedad a los exámenes médicos desencadena en miedo. A veces, que una persona se sienta nerviosa o incómoda con una prueba, no suele causar problemas o síntomas graves. Se considera un problema grave cuando el nerviosismo se convierte en fobia (7). Una fobia es un trastorno de ansiedad que causa un miedo intenso e irracional a algo que es seguro o muy poco peligroso. Las fobias también pueden causar síntomas físicos como latidos rápidos del corazón, falta de aire y temblores. Este es uno de los problemas que tiene que detectar la enfermería e intentar reducir los síntomas con técnicas de distracción, información concisa y clara, con el objetivo de que la paciente se pueda realizar la prueba diagnóstica correctamente.

Ante esta situación, este trabajo se ha orientado en investigar y revisar diferentes fuentes bibliográfica en PUBMED utilizando las palabras clave; "PICC, PICC en MN, extravasation in MN, administration of radiopharmaceuticals by picc". Se han consultado las guías de procedimiento de gammagrafía ósea de las Sociedades Científicas de MNU (8,9,10) y el resultado es que apenas existe evidencia en la literatura científica sobre el tema.

Con lo argumentado anteriormente surgen varias preguntas; 1- ¿por qué no administramos el radiofármaco ^{99m}Tc -oxidronato sódico por la PICC para la realización de la gammagrafía ósea? 2- ¿La administración del radiofármaco por la PICC puede artefactar la imagen? 3- ¿Es posible reducir la ansiedad y el temor del paciente si se le informa de la prueba y se le inyecta el radiofármaco por su PICC?

La MN consta de una gran variedad de exploraciones gamma gráficas, pero la gammagrafía ósea es la exploración que más se realiza. Por este motivo y para reducir la información y obtener un resultado más preciso, se decidió centrar el proyecto en demostrar que se puede administrar el radiofármaco ^{99m}Tc -oxidronato sódico por un PICC para la realización de una gammagrafía ósea.

El equipo de enfermería en el servicio de MN desarrolla un trabajo muy específico y técnico. Es necesaria la titulación de Operador en instalaciones radiactivas y radiodiagnóstico que acredite tener los conocimientos necesarios para el correcto funcionamiento del servicio y garantice la protección de los trabajadores de la instalación y también de la población (11).

El rol de enfermería en MN se divide en diferentes fases que se describirán en la metodología (12, 13)

OBJETIVOS

Objetivo Principal

-Demostrar que se puede realizar una gammagrafía ósea administrando un radiofármaco ^{99m}Tc-oxidronato sódico por un Catéter Central de Inserción Periférica (PICC) sin afectar la lectura correcta de la prueba.

Objetivos Secundarios

-Determinar el volumen de lavado necesario para que el radiofármaco no se quede adherido a las paredes del catéter.

-Determinar si el uso del PICC minimiza la ansiedad y temor del paciente.

METODOLOGÍA

Se realizó un estudio retrospectivo comparativo en el servicio de MN, tomando como muestra a 300 pacientes, de los cuales 150 eran portadores de PICC y 150 no portadores de PICC (se les canaliza VIP) a los que se les realizó gammagrafías óseas entre 01.01.2015 y 01.01.2020.

A todos los participantes se les explicó el funcionamiento del estudio y se solicitó el consentimiento verbal. Se anonimizaron los pacientes (14). Los participantes fueron seleccionados de la siguiente forma; se aceptaron a todos los pacientes portadores de PICC y de forma aleatoria a los pacientes que se les canalizó una VIP. En el momento que un paciente con PICC aceptaba, aleatoriamente se seleccionaba un paciente para canalizar VIP.

Antes de la administración del radiofármaco, los pacientes realizaban el cuestionario STAI estado/rango. Los pacientes con PICC ya sabían que no se les iba a canalizar un VIP, puesto que llevaban PICC. El resto de pacientes sabían que se les iba a canalizar una VIP.

Se observaron los siguientes grupos de pacientes:

Grupo 1 A, 75 pacientes portadores de PICC: administración del radiofármaco ^{99m}Tc -oxidronato sódico y limpiar con 10 ml SSF.

Grupo 1 B, 75 pacientes portadores de PICC: administración del radiofármaco ^{99m}Tc -oxidronato sódico y limpiar con 25 ml SSF.

Grupo 2 A, 75 pacientes que se les canalizó VIP: administración del radiofármaco ^{99m}Tc -oxidronato sódico y limpiar con 10 ml SSF.

Grupo 2 B, 75 pacientes que se canalizó VIP: administración del radiofármaco ^{99m}Tc -oxidronato sódico y limpiar con 25 ml SSF.

Según la literatura (15,16,17) tras la administración de fármacos por PICC, se recomienda la administración de un volumen mínimo de 10ml de SSF para la limpieza del catéter con el sistema de lavado intermitente. En cuanto al volumen de SSF necesario tras la administración de fármacos por una VIP se recomienda de 5ml a 10ml. No se ha encontrado bibliografía específica sobre la administración de SSF tras la administración de un radiofármaco.

En nuestro caso y ante la duda de si quedará o no marcado el recorrido de la PICC y de esta forma generar artefacto en la imagen, se decide hacer una comparativa de volúmenes administrados tras la administración del radiofármaco; 10ml y 25ml de SSF.

A todos los pacientes se les realizó la gammagrafía ósea correspondiente y una adquisición de tórax con los brazos pegados al cuerpo, para poder visualizar el recorrido del PICC y detectar posible artefacto del recorrido.

Se estableció un periodo máximo de 5 años para recopilar datos de pacientes mayores de edad, sin distinción de sexo que por voluntad propia y sin estar condicionados quisieran participar en el estudio. Se distinguieron dos grupos de trabajo, grupo 1 portadores de PICC y grupo 2 a los que se les canalizará una VIP.

Se aplicó la prueba Chi-Cuadrado; procedimiento estadístico. 1- En pacientes portadores de PICC, evalúa la asociación entre la lectura (correcta=1 incorrecta=2) y la cantidad de mililitros (ml) inyectados (0=25ml y 1=10ml). 2- Evalúa la asociación entre PICC o VIP y lectura (correcta=1 incorrecta=2). Considerándose la hipótesis nula (H_0) que no existe

asociación entre las dos variables y la hipótesis alternativa (H1) que existe asociación de cualquier tipo.

El rol de enfermería establecido consta de diferentes fases:

1-Recepción e identificación del paciente:

Los pacientes son citados en la sala de espera del departamento de MN a una hora concreta, enfermería recibe al paciente, tanto hospitalizados (acompañados por personal sanitario) como ambulatorios. Es el momento de la presentación y de una primera valoración.

El paciente se acomoda en la sala de administración de radiofármacos, donde se establece un ambiente de privacidad. A continuación se verifica la identidad del paciente y la indicación de la prueba.

2-Explicar de forma entendible el funcionamiento de la prueba:

En el caso que la persona sea del grupo 1, portadora de PICC, se le explica que se podrá administrar el radiofármaco ^{99m}Tc -oxidronato sódico por la PICC (18). En el caso de que el paciente sea del grupo 2, no portador de PICC, se tendrá que canalizar una PIV. Ha ambos grupos se les realiza el cuestionario de elaboración propia (anexos, figura 2) que consta de las siguientes preguntas:

1-¿Conoce la prueba que se le va a realizar? SI/NO

2- ¿Quién le ha proporcionado la información? a) ¿el médico solicitante de la gammagrafía?, b) ¿la administrativa en el momento de la cita? c)¿un familiar? d) ¿internet?

3-¿Cuáles son sus temores al venir a MN? a) ¿desconocimiento?, b) ¿temor a la punción intravenosa?, c) ¿claustrofobia?, d)¿el resultado de la prueba?, e) otros.

4-Cuestionario de Ansiedad estado/rasgo (STAI) evalúa la ansiedad estado (AE) (se

caracteriza por sentimientos de nerviosismo, tensión y pensamientos molestos y la ansiedad rasgo (AR) (tendencia individual a reaccionar de forma ansiosa) con una escala de respuesta tipo Likert de 4 alternativas. En el caso de la ansiedad estado, la escala va de 0 (nada) a 3 (mucho), mientras que en la ansiedad rasgo comprende de 0 (casi nunca) a 3 (casi siempre)". Cada cuestionario consta de 20 preguntas sencillas, el tiempo estimado para realizarlo son 15 minutos. Las puntuaciones AE y AR pueden variar desde un mínimo de 0 puntos hasta un máximo de 60 puntos (19). Los valores de AE indicarían un grado de ansiedad situacional en el mismo momento, mientras que los valores de AR se corresponde con una personalidad ansiosa de base.

3-Identificación de miedos, dudas y ansiedad del paciente:

Analizar los resultados de las encuestas anteriormente realizadas y valorar el estado de la persona. Explicar de forma entendible el funcionamiento de la prueba y poder responder dudas e inquietudes que surjan.

4-Administración de radiofármaco:

A los pacientes del grupo 1, portadores de PICC, se les administra radiofármaco ^{99m}Tc -oxidronato sódico y se limpia con el volumen de suero según sean del grupo 1A o 1B. En el momento de la administración del radiofármaco el procedimiento a seguir es el establecido por el protocolo de actuación en pacientes portadores de PICC en el Parc Taulí Hospital Universitari (19).

En el caso de que el paciente sea del grupo 2 se tendrá que canalizar una PIV, administrar radiofármaco ^{99m}Tc -oxidronato sódico y se limpia con el volumen de suero según sean del grupo 2A o 2B . La zona de elección será la zona más distal posible (dorso de la mano o antebrazo) siempre contralateral de la zona a estudiar.

* Ejemplo 1: en el caso de una gammagrafía ósea selectiva de codos, se administra la

dosis de ^{99m}Tc -difosfonato en la mano contraria al codo afectado. * Ejemplo 2: Si queremos realizar un estudio selectivo comparativo de manos, se administra la dosis en el antebrazo o plexo del codo contralateral de la mano afectada. *Ejemplo 3: si solicitan una gammagrafía de cuerpo entero, se sigue el criterio de administrar la dosis de ^{99m}Tc -difosfonato en la zona más distal posible, manos o antebrazo.

5-Seguimiento y evaluación del paciente mientras permanezca en MN:

Una vez se administra el radiofármaco ^{99m}Tc -oxidronato sódico, el paciente debe permanecer en la sala de espera caliente aproximadamente 2 horas y posteriormente pasará a la gamma cámara donde se realizan las imágenes de la gammagrafía ósea.

RESULTADOS:

Los resultados obtenidos durante el periodo de estudio han sido los siguientes:

1-Resultados gammagráficos:

GRUPO 1

-Grupo 1 A, un total de 75 pacientes, en 73 de ellos, lo que representa un 97'3%, el resultado fue un estudio gamma gráfico óptimo, sin artefactos del recorrido del radiofármaco por el catéter. En 2 de ellos se observó artefacto del radiofármaco en el recorrido del catéter, aunque no afectó a la correcta interpretación diagnóstica del mismo.

-Grupo 1 B, un total de 75 pacientes, en los 75 estudios, que representa un 100% del total, el resultado fue un estudio gamma gráfico óptimo, sin artefactos del recorrido del radiofármaco por el catéter.

GRUPO 2

-Grupo 2A, un total de 75 pacientes, en 72 de ellos, lo que representa un 96% del total, el resultado fue un estudio gamma gráfico óptimo, en 2 estudios se produjo una extravasación del radiofármaco sin afectar a la correcta interpretación diagnóstica del mismo. En 1 estudio se produjo una extravasación del radiofármaco, afectando en la correcta interpretación diagnóstica de la imagen, estudio no válido.

-Grupo 2 B, un total de 75 pacientes, en 75, lo que representa el 100% del total, el resultado fue un estudio gamma gráfico óptimo. Sin extravasación del radiofármaco

2-Resultados del cuestionario propio.

De un total de 300 pacientes que han participado en el estudio.

1-¿Conoce la prueba que se le va a realizar? SI: 34% NO: 66%

2-¿Quién le ha proporcionado la información? a) El médico solicitante de la gammagrafía: 25%, b) la administrativa en el momento de la cita: 47%

c) un familiar: 17% d) internet: 10%

3-¿Cuáles son sus temores al venir a MNU? a) desconocimiento: 14%, b) temor a la punción intravenosa:60%, c) claustrofobia: 4%, d) el resultado de la prueba: 20%

e) otros: 2% (síndrome de la bata blanca)

3-Resultados cuestionario STAI

Se realiza el cuestionario STAI ESTADO/RASGO al grupo 1 y grupo 2. Según los resultados obtenidos, la AR se considera normal en los dos grupos. La AE en el grupo 1 se considera normal/baja a diferencia del grupo 2 que es leve. (Anexos, figura 4). La diferencia principal es que el grupo 1 no se somete a VIP y el grupo 2 si.

4-Resultados estadísticos Chi-Cuadrado

En líneas generales una $P < 0.05$ es significativa, es decir, hay diferencia entre los grupos evaluados (lectura correcta o incorrecta) por tanto se rechaza la H_0 . Una $P > 0.05$ es no significativa, es decir, no hay diferencia entre los grupos evaluados (lectura correcta o incorrecta) por tanto se acepta la H_0 .

Para los pacientes del grupo 1 (PICC) ningún paciente tuvo lectura incorrecta (lectura=0) con

10ml de suero fisiológico y 2 pacientes tuvieron lectura incorrecta con 25ml de suero fisiológico. La P es > 0.05 por lo tanto no es significativa o sea que no hay diferencia.

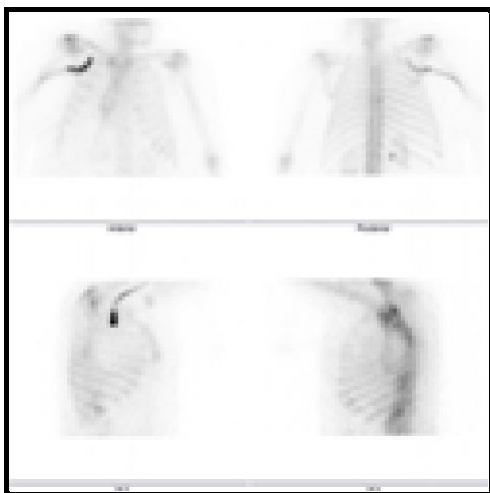Para los pacientes del grupo 2 (VIP) 1 paciente tuvo lectura incorrecta (lectura=0) con 10ml de suero fisiológico y 2 pacientes tuvieron lectura incorrecta con 25ml de suero fisiológico. La P es $+0.05$ por lo tanto no es significativa o sea que no hay diferencia.

Para todos los pacientes (PICC+VIP) solo 1 paciente tuvo lectura incorrecta (lectura=0) con 10ml de suero fisiológico y 4 pacientes tuvieron lectura incorrecta con 25ml de suero fisiológico. La P es $+0.05$ por lo tanto no es significativa o sea que no hay diferencia.

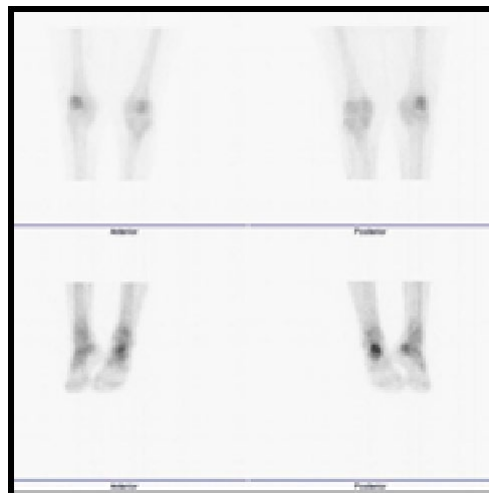
CASOS PRÁCTICOS

GRUPO 1A

1-Varón de 55 años de edad con importante dolor óseo generalizado. Artrosis en L2L5. Descartar Metástasis ósea. Se administra radiofármaco ^{99m}Tc -oxidronato sódico por PICC en brazo derecho + 10ml SSF. Se observa actividad del radiofármaco en la región torácica anterior derecha, correspondiendo con la retención del mismo en la PICC. La exploración isotópica no muestra imágenes subjetivas de enfermedad ósea metastásica. Severos signos de artropatía intersomática L5-S1. Sin signos de complicación del material de fijación lumbar. Signos de espondilo artropatía difusa en el resto de columna vertebral. Signos de osteoartropatía en omóplato derecho, en la unión coxo femoral izquierdo y en el tarso izquierdo, siendo de menor intensidad en la rodilla izquierda, tobillos y tarso derecho.

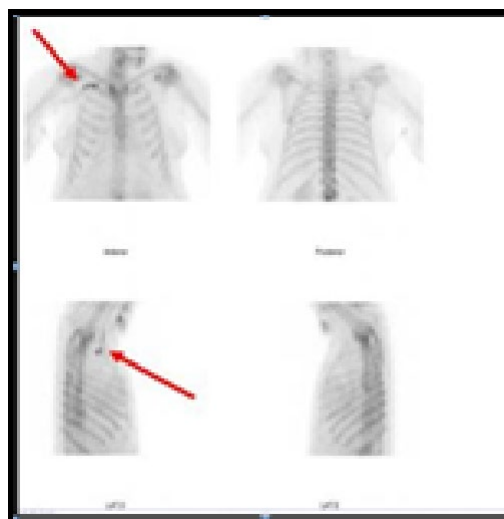


1- Imagen de tórax anterior/posterior/lateral derecho y lateral izquierdo. Se observa radiofármaco en el recorrido de PICC en brazo D.

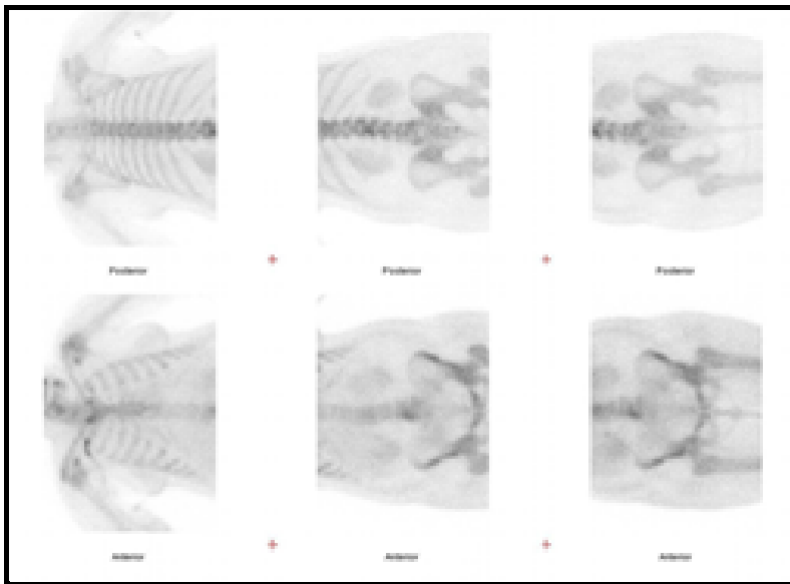


2-Imagen anterior/posterior de rodillas y anterior/posterior de pies. Se observa correcta distribución del radiofármaco

2-Mujer de 48 años de edad. Se administra radiofármaco ^{99m}Tc -oxidronato sódico por PICC en brazo derecho + 10ml de SSF. Se observa actividad del radiofármaco en la región torácica anterior derecha, correspondiendo con la retención del mismo en la PICC. Indicación de la prueba: Inmovilidad por enfermedad grave (perforación de ciego a principios de enero/14, colostomía y FM). Dolor mecánico, por posible inmovilidad. Palpación dolorosa a nivel apófisis L3-L4. Valorar lesiones óseas y aplastamiento vertebral. La exploración isotópica muestra signos de difusa osteoartropatía degenerativa en columna vertebral, de predominio en columna lumbar y siendo de intensidad moderada en la unión intersomática derecha de L4-L5 y unión interapofisaria izquierda de L-S1. No se observan signos de aplastamiento vertebral reciente. Sin otras alteraciones valorables en el resto de estructuras óseas estudiadas.



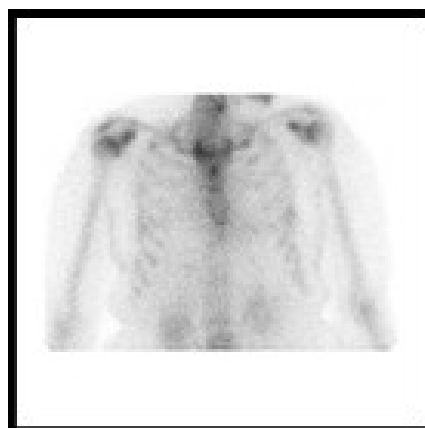
1- Imagen anterior/posterior/lateral derecha y lateral izquierda donde se observa resto de radiofármaco en el recorrido de la PICC en brazo derecho.



2- Imagen cuerpo entero, a pesar de la imagen del radiofármaco no dificulta la interpretación de la gammagrafía.

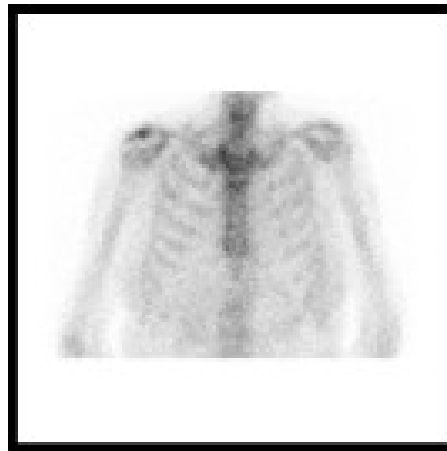
GRUPO 1B

1- Mujer de 55 años, se administra radiofármaco ^{99m}Tc -oxidronato sódico por PICC en brazo D + 25ml de SSF. Gammagrafía ósea por posible fractura costal. No se observan artefactos del recorrido del PICC. Imagen de calidad.

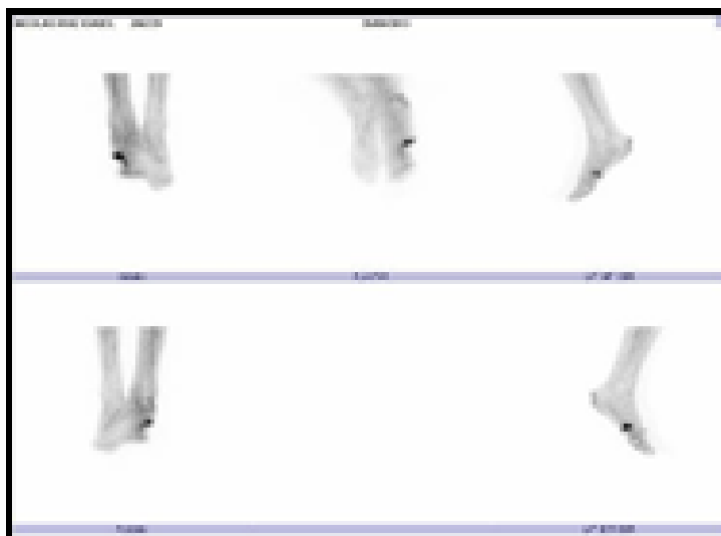


1-Imagen Anterior de Tórax sin artefacto en el recorrido de la PICC.

2- Mujer de 84 años con isquemia arterial periférica y gangrena distal con amputación transmetatarsiana 5º dedo del pie izquierdo el 22/08/2018. Buen estado general y sin dolor, amputación limpia, pero en proceso de momificación y isquemia del 1º dedo y talón. Presenta febrícula diaria sin otro foco. Sospecha de osteomielitis. Se administra radiofármaco 99mTc-oxidronato sódico por PICC en brazo izquierdo + 25ml de SSF. No se observan artefactos del recorrido del PICC. Imagen de calidad.



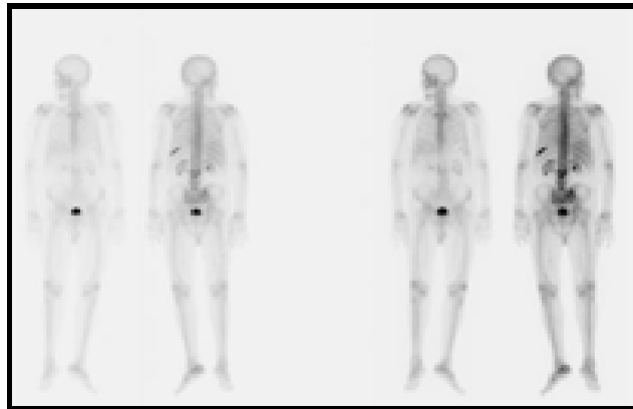
1. Imagen anterior de Tórax, no se observa radiofármaco por el recorrido de la picc en brazo izquierdo.



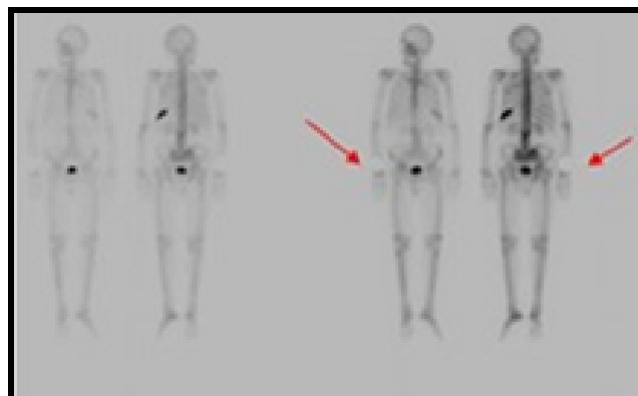
2. Imagen Gammagrafía Ósea de calidad.

GRUPO 2A

1- Varón de 70 años de edad diagnosticado de Neo de próstata. Se solicita gammagrafía ósea para descartar M1. Se compara la imagen Whole Body (Wb) actual con (Wb) de hace 2 años. Se administra radiofármaco ^{99m}Tc -oxidronato sódico por VIP en mano derecha + 10ml de SSF. En la imagen de hace 2 años no se observan signos de extravasación, en cambio la imagen actual presenta extravasación de la zona de punción. Aun existiendo extravasación se puede hacer una buena interpretación del (WB), excepto en la mano/muñeca derecha.

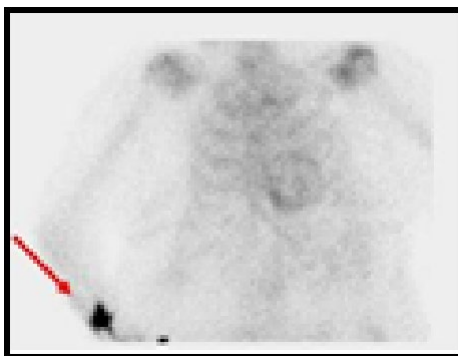


1- Imagen Whole Body de hace 2 años. Correcta distribución del radiofármaco.

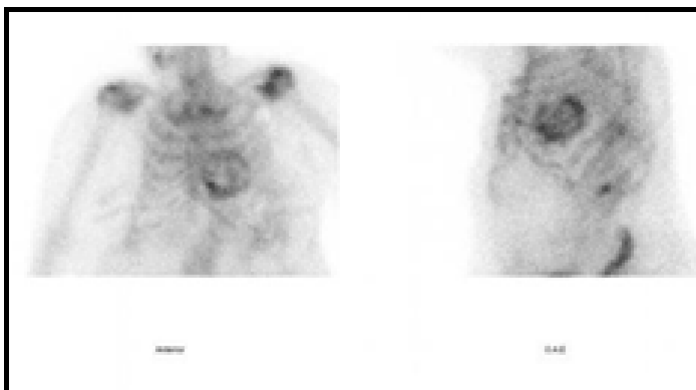


2- Imagen Whole Body. Extravasación del radiofármaco en mano derecha. Se visualiza la imagen redonda blanca del plomo que se utiliza para tapar la extravasación.

2-Mujer de 93 años de edad. Insuficiencia cardíaca hipertrófica. Hipertrofia septal 15mm. Sospecha de amilodosis cardíaca por depósito TTR. Se administra radiofármaco ^{99m}Tc -oxidronato sódico por VIP en mano derecha + 10ml de SSF. Se observa marcada captación en miocardio que supera claramente la de las costillas vecinas, Grado 3. La captación ósea es baja y mal definida debido a la extravasación del radiofármaco en la mano derecha. Hipercaptación en hombros y uniones esterno-claviculares de características artropatías degenerativas. Imágenes sugestivas de amiloidosis cardíaca por TTR.



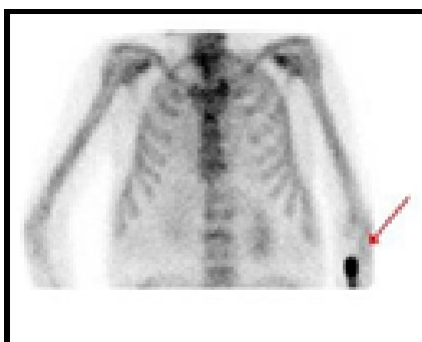
3- Imagen de extravasación en la mano derecha.



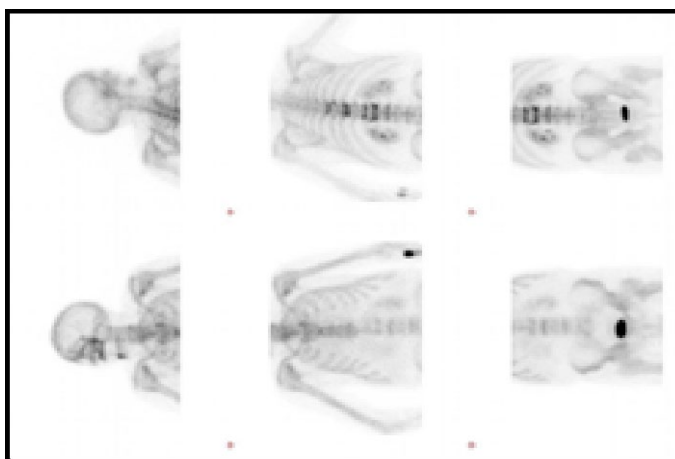
4- Imagen anterior y oblicua anterior izquierda, retirando la extravasación

GRUPO 2B

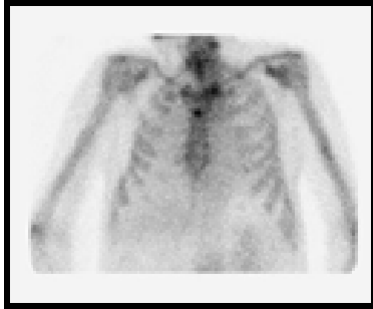1-Varón de 84 años de edad con adenocarcinoma de próstata en tratamiento Gammagrafía para descartar M1. Se administra radiofármaco 99mTc-oxidronato sódico por VIP en plexo codo izquierdo + 25ml de SSF, se extravasa la dosis. Esta extravasación no dificulta el buen diagnóstico de la gammagrafía. Se compara con el estudio previo del 23.07.2019. Administración en plexo codo derecho. Exploración isotópica que muestra hipercaptación del radiofármaco de morfología lineal y de diferentes intensidades en D8, D12, L1,L2 y L4, subjetivas de aplastamientos vertebrales, de aspecto benigno/osteoporótico más que metastásico. Sin imágenes subjetivas de M1 óseas en el resto de estructuras óseas.



3- Imagen anterior de tórax donde se observa extravasación de radiofármaco en el plexo del codo izquierdo

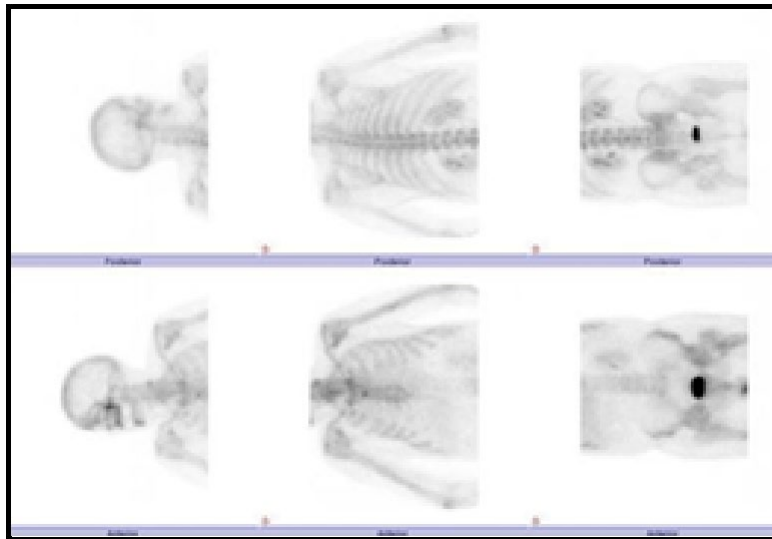


1- Imagen (WB) donde se observa extravasación en plexo izquierdo. Se obtiene una imagen de calidad.



1- Estudio previo del 23.07.2019. Dosis radiofármaco en plexo codo derecho, sin extravasación

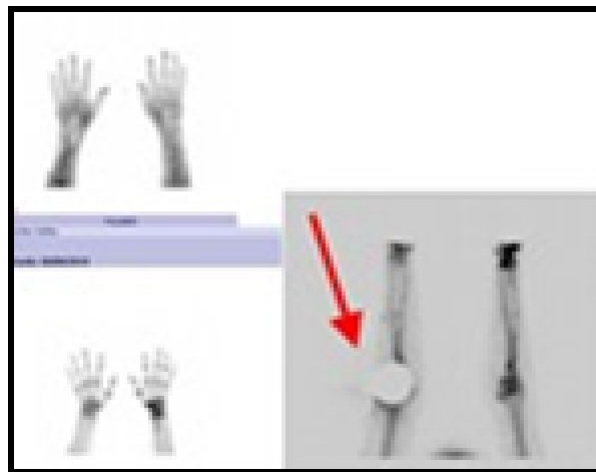
Imagen anterior de tórax. Imagen de calidad.



2- Estudio previo del 23.07.2019. Imagen (WB) Dosis radiofármaco en plexo codo derecho, sin extravasación, con correcta distribución.

2- Varón de 45 años con Fractura de radio izquierdo 06/2018. Se realiza estudio gamma gráfico. Se administra radiofármaco ^{99m}Tc -oxidronato sódico por VIP en plexo codo derecho + 25ml de SSF, se extravasa la dosis. En la fase vascular se muestra mínima hipo perfusión de la muñeca y mano izquierda respecto a la contralateral. Se visualiza fractura en el extremo distal de radio izquierdo e híper captación focal en escafoides izquierdo.

Distrofia simpático refleja (DSR) en codo izquierdo, no comparable con el codo derecho debido a la extravasación del radiofármaco.

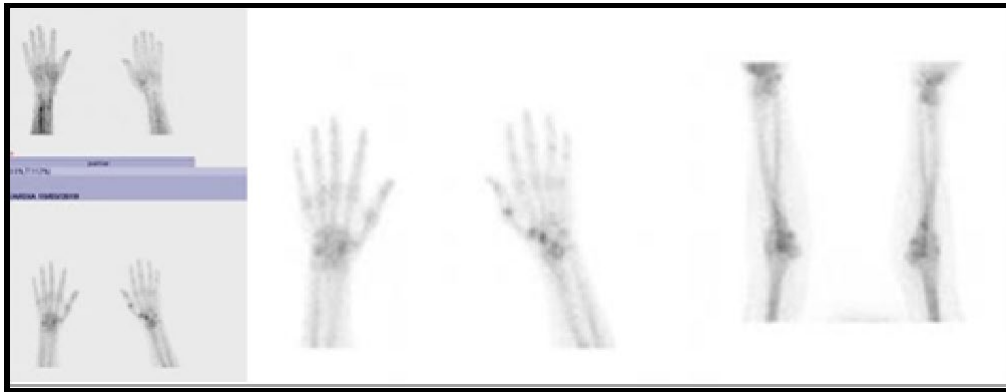


1- Imagen palmar en fase vascular/tardana e imagen anterior de codos donde se visualiza extravasación del radiofármaco en brazo D. Se tapa zona extravasada con un plomo redondo.

Se compara con un estudio anterior. Se administra radiofármaco ^{99m}Tc -oxidronato sódico por VIP en plexo codo derecho. En la fase vascular se muestra mínima hipo perfusión de la muñeca y mano izquierda

respecto a la contralateral, siendo menos evidente que respecto al estudio anterior. En las imágenes de fase tardía se muestra persistencia de cambios post-fractura y post-quirúrgicos en el extremo distal de radio izquierdo y de hipercaptación focal escafoides izquierdo (artropatía/pseudo artrosis/foco osteonecrosis), siendo de menor intensidad respecto al estudio previo. Mínima hipo captación de los metatarsianos y falanges de la mano izquierda, respecto a la contralateral.

Signos gamma gráficos de probables sesamoiditis en la 1a unión metacarpofalángica.



2- Imagen palmar en fase vascular/tardana y imagen anterior de codos

DISCUSIÓN

Dado que muchos pacientes que acuden a MN son portadores de PICC se ha decidido realizar este estudio comparativo para demostrar su utilidad en la gammagrafía ósea. Existe muy poca evidencia en la literatura científica. Nombrar la publicación de un poster del Hospital Universitari Sant Joan de Reus, titulado “Implementación per a l’ús del catéter central d’inserció periférica (PICC) per a l’administració del radiotraçador en la gammagrafía òssia” (<https://www.hospitalsantjoan.cat/wpcontent/uploads/2021/05/Diapo-28.2.pdf>).

En nuestro servicio de MN se realizó un estudio preliminar de la “Utilidad de la administración de radiofármacos a través de reservorio subcutáneo implantado en pacientes oncológicos” que se comunicó en el XXVI Congreso Nacional de Medicina Nuclear del año 2005.

Los resultados obtenidos en este proyecto, muestran que los dos accesos venosos mencionados; PICC y VIP son válidos para la administración del radiofármaco ^{99m}Tc -oxidronato sódico sin influenciar el volumen de SSF que se administra. En el grupo se han obtenido 148 resultados gamma gráficos de calidad, en 2 casos se observó el recorrido del catéter, pero sin interferir en la calidad de imagen. En el grupo 2 se han obtenido 147 resultados gamma gráficos de calidad, en 2 casos se ha producido extravasación de radiofármaco sin interferir en la calidad de imagen y en 1 caso se ha producido extravasación de la dosis interfiriendo en el resultado de la imagen, la gammagrafía ósea, no fue diagnosticable.

Según los resultados Chi-Cuadrado no existe diferencia entre la administración del radiofármaco por VIP o PICC, de esta manera se puede confirmar que si un paciente es portador de PICC se le puede administrar el radiofármaco y evitar una VIP. De la misma

forma no influye el volumen de SSF administrado, recordemos que el mínimo volumen de SSF por una VIP era de 5ml y por un PICC de 10ml.

Estos datos corroboran que si podemos utilizar el PICC y por tanto la mejora asistencial en MN, reduciendo el porcentaje de pacientes que sufren ansiedad y temor en el momento de la canalización de una VIP, como bien se describen en el artículo “Reacción Ansiógena ante las venopunciones en el paciente oncológico” y ha podido verificar con el cuestionario de valoración de ansiedad STAI y el cuestionario propio en el desarrollo de este proyecto. Ha sido un hallazgo fortuito el resultado estadístico referente a la falta de información previa a la realización de una gammagrafía ósea en nuestro servicio de MN y ello conlleva que el paciente tenga un cierto temor y ansiedad ante lo desconocido. Para solucionar este problema se ha considerado la posibilidad de crear una “consulta de enfermería” con el objetivo de poder explicar a los pacientes en qué consisten las exploraciones en MN y resolver posibles dudas, potenciando y demostrando la utilidad del papel de enfermería en los servicios de MN.

Al demostrar que se puede administrar el radiofármaco ^{99m}Tc -oxidronato sódico por un PICC, surgen nuevas preguntas, como, por ejemplo, ¿se podrá ampliar al resto de exploraciones en MNU? , se podrán administrar los radiofármacos del PET/TC (Tomografía Por Emisión de Positrones)?

CONCLUSIONES

Los resultados obtenidos en este estudio permiten concluir que la administración del radiofármaco ^{99m}Tc -oxidronato sódico a través de un Catéter Central de Inserción Periférica (PICC) es una técnica válida y segura para la realización de gammagrafías óseas en Medicina Nuclear, ya que no compromete la calidad diagnóstica de las imágenes obtenidas.

El uso del PICC demostró una elevada eficacia diagnóstica, comparable a la obtenida mediante vía periférica intravenosa (VIP), sin diferencias estadísticamente significativas entre ambos accesos venosos. Asimismo, el volumen de lavado con suero fisiológico, tanto de 10 ml como de 25 ml, no mostró influencia significativa en la calidad de la imagen ni en la aparición de artefactos.

Aunque en algunos casos se observó retención del radiofármaco en el trayecto del PICC o extravasación en las VIP, estos hallazgos raramente interfirieron en la interpretación diagnóstica. Sin embargo, las extravasaciones asociadas a las vías periféricas presentaron mayor repercusión clínica y diagnóstica, llegando incluso a invalidar una exploración.

Desde el punto de vista asistencial y humano, este estudio pone de manifiesto la importancia del abordaje enfermero en Medicina Nuclear. La utilización del PICC evita punciones venosas innecesarias en pacientes sometidos a tratamientos prolongados y de difícil acceso vascular, disminuyendo el dolor, el estrés y la ansiedad asociados a la canalización de una nueva vía intravenosa. Los resultados de los cuestionarios realizados evidencian que el temor a la punción intravenosa constituye una de las principales preocupaciones de los pacientes que acuden a realizarse una gammagrafía ósea.

Además, se ha identificado una carencia relevante de información previa sobre las exploraciones de Medicina Nuclear, hecho que contribuye al aumento de la ansiedad del paciente. Por ello, se considera recomendable potenciar el papel de enfermería mediante programas de educación sanitaria o consultas específicas de información y acompañamiento.

Finalmente, este trabajo abre nuevas líneas de investigación sobre la posibilidad de ampliar el uso del PICC a otras exploraciones de Medicina Nuclear, incluyendo estudios PET/TC y otros procedimientos diagnósticos que requieran administración intravenosa de radiofármacos.

BIBLIOGRAFÍA

- 1-Protocolo de canalización, mantenimiento y uso de la vía venosa periférica. Hospital Universitari Parc Taulí.
- 2-E. Ariza Cabrera, E. López Martínez, F. Martín Estrada, Y. Santaella Guardiola, M. Cardoso Rodríguez, M.L.Piñero Fernández-Reyes, C. Fernández Moreno, N. del Río Torres y M.M. Barrera González.Áreas de mejora y actuación ante una extravasación en la unidad de gestión del diagnóstico por la imagen (UGD).Rev Esp Med Nucl Imagen Mol. 2014;33(Supl 1):262
- 3- Guía de Práctica Infusion Nursing Society 2021
- 4- Mauro Pittiruti, Giancarlo Scoppettuolo, Manual GAVeCeLT sobre catéteres PICC y MIDLINE Indicaciones, inserción,mantenimiento y mantenimiento – 2017
- 5- Autor: Beatriz Corona Gómez .Revista Nure Investigación: REACCIÓN ANSIÓGENA ANTE LAS VENOPUNCIONES EN EL ONCOLÓGICO: INTERVENCIÓN GRUPAL. Centro de Trabajo: Hospital Psiquiátrico Dr. Rodríguez Lafora. Fecha del Trabajo: 24/04/2007
- 6- <https://medlineplus.gov/panicdisorder.html>
- 7- Espada JP, Méndez X, Orgilés M. Tensión aplicada y exposición gradual en un caso de fobia a las inyecciones. International Journal of Clinical and Health Psychology. 2004;4(2):425-438
- 8- Society of Nuclear Medicine and Molecular Imaging (SNMMI)
- 9- Sociedad Europea de Medicina Nuclear (EANM)

- 10-** Sociedad Española de Medicina Nuclear e Imagen Molecular (SEMNUM)
- 11-** Real Decreto 1836/1999, de 3 de diciembre, por el que se aprueba el Reglamento sobre instalaciones nucleares y radiactivas publicado en el BOE (31/12/1999), y en la Ley de tasas y precios públicos por servicios prestados por el Consejo de Seguridad Nuclear, de 4 de mayo de 1999 (Ley 14/1999)
- 12-** M^a Ángeles Magadan Marcos. . María Puyal Alegret. Eva Fuertes Lahoz. M. Aránzazu Fernández Marco. Julia Reyes Ripoll Córdoba Laura Roy Guerrero. Enfermería. Hospital Universitario Miguel Servet (Zaragoza). El papel fundamental de la enfermera en radiodiagnóstico. Revista Sanitaria de Investigación. 6 de noviembre 2023.
- 13-** Coordinador. Jaume Roca Sarsanedas. Autores. Ignacio Liarte Trías. Rosa M. Saloni Bayod. Listado de las Intervenciones NIC en las diferentes fases temporales del itinerario del paciente, en el grupo de procedimientos de la Medicina Nuclear convencional. Enfermería Radiológica. 2016.
- 14-** Consell de Col·legis d'infermeres i infermers de Catalunya. Codi d'Ètica de les infermeres i infermers de Catalunya. 1 edició, Barcelona, octubre 2013.
- 15-** Maintenance and care of peripheral insertion central catheters. Autora principal: Itziar Ibañez Grima. VOL xv;nº16,861. Revista electrónica de portales médicos.co: Segunda quincena de agosto de 2020.
- 16-** UAMS (University of Arkansas for Medical Sciences. Cuidado del catéter central insertado periféricamente-aparato de sujeción subcutánea. 4301 WEST MARKHAM STREET-LITTLE ROCK, ARKANSAS 72205)
- 17-** PUBMED CENTRAL; PMCID: PMC12364367 PMID: 40828796 Lavado de catéteres intravenosos periféricos: una revisión exploratoria. Jiaxin Deng, Orlaith Hennon, Caitríona Duggan, Leo R Quinlan, Zina Alfahl, Peter J Carr. Editor: Erik Su.

18- Autor: Charles Donald Spielberger; Richard L Gorsuch; Robert E Lushene. STAI manual for the Stait-Trait Anxiety Inventory ("self-evaluation questionnaire"). [Palo Alto, Calif] Consulting Psychologists Press [©1970]

19- Protocolo de canalización, mantenimiento y uso de la vía venosa periférica. Hospital Universitari Parc Taulí.

ANEXOS

FIGURA 1: Cuestionario previo a la realización de una prueba gammagráfica en MNU.

CUESTIONARIO PREVIO A LA REALIZACION DE UNA PRUEBA GAMMAGRAFICA EN MNU

HC:

NOMBRE: APELLIDOS:

DNI:

1- Le han explicado en qué consiste la prueba que le vamos a realizar SI NO

En el caso de SI, quién:

1- Médico que le solicita la prueba SI NO

2- Administrativa que le dio la cita. SI NO

3- Un familiar

4- Internet SI NO

2- Cuales son sus temores al acudir a MNU:

1- Temor a la punción venosa SI NO

2- Desconocimiento de la prueba SI NO

3- Claustrofobia SI NO

4- El resultado de la prueba SI NO

5- Otros

3- Está dispuesto a realizar el siguiente Cuestionario de ansiedad estado-rasgo (STAI) SI NO

CUESTIONARIO DE ANSIEDAD ESTADO - RASGO (STAI)

A-E INSTRUCCIONES

A continuación encontrará unas frases que se utilizan comúnmente para describir cómo se siente. Lea cada frase y señale la puntuación de 0 a 3 que indique mejor cómo se SIENTE USTED AHORA. MARCHA en este momento. No hay respuestas buenas ni malas. No emplee demasiado tiempo en cada frase y considere cuidadosamente la respuesta que mejor describe a su situación presente.

		Nada	Algo	Bastante	Mucho
1. Me siento calmado		0	1	2	3
2. Me siento seguro		0	1	2	3
3. Estoy tranquilo		0	1	2	3
4. Estoy controlado		0	1	2	3
5. Me siento cómodo (tanto a gusto)		0	1	2	3
6. Me siento cómodo		0	1	2	3
7. Estoy preocupado acerca por posibles desgracias futuras		0	1	2	3
8. Me siento desconcertado		0	1	2	3
9. Me siento angustiado		0	1	2	3
10. Me siento confundido		0	1	2	3
11. Tengo confianza en mí mismo		0	1	2	3
12. Me siento nervioso		0	1	2	3
13. Estoy desorientado		0	1	2	3
14. Me siento muy "abido" (como opresión)		0	1	2	3
15. Estoy relajado		0	1	2	3
16. Me siento satisfecho		0	1	2	3
17. Estoy preocupado		0	1	2	3
18. Me siento ansioso y sobresensitivo		0	1	2	3
19. Me siento alivio		0	1	2	3
20. En este momento me siento bien		0	1	2	3

FIGURA 2: Resultados del cuestionario en el momento de la administración del radiofármaco.

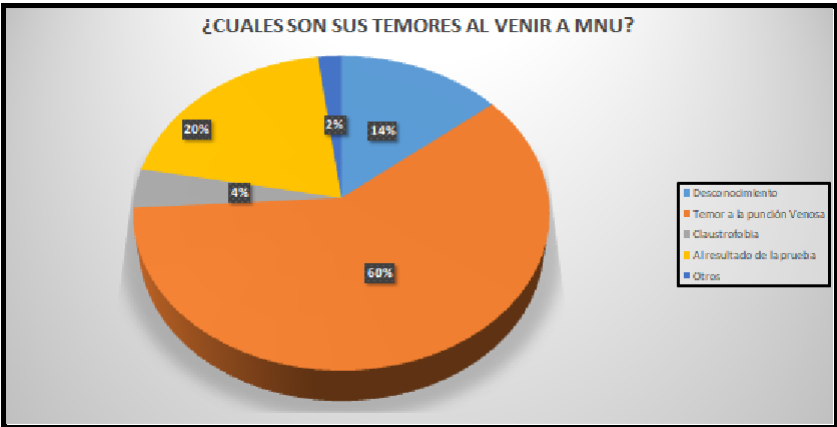
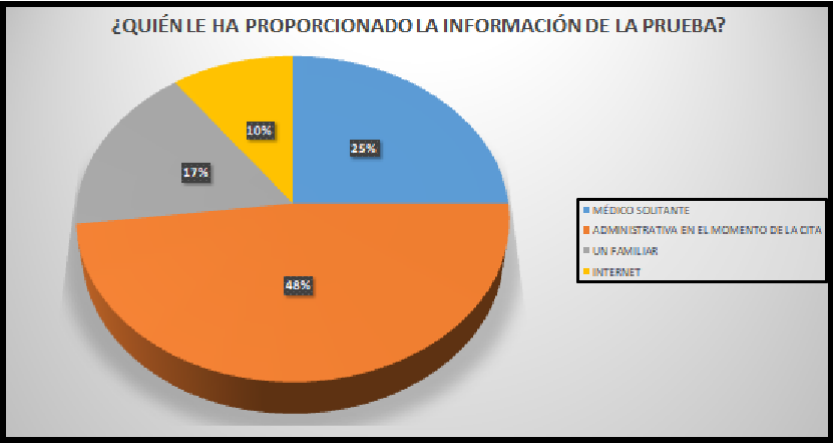
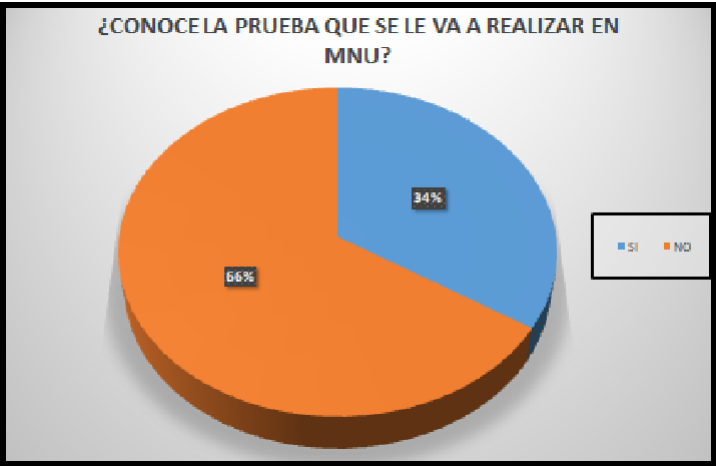


FIGURA 3: Cuestionario de ansiedad estado-rasgo (STAI)

CUESTIONARIO DE ANSIEDAD ESTADO – RASGO (STAI)					
A-E		INSTRUCCIONES			
<p>A continuación encontrará unas frases que se utilizan corrientemente para describirse uno a sí mismo. Lea cada frase y señale la puntuación de 0 a 3 que indique mejor cómo se SIENTE USTED AHORA MISMO, en este momento. No hay respuestas buenas ni malas. No emplee demasiado tiempo en cada frase y conteste señalado la respuesta que mejor describa a su situación presente</p>					
		Nada	Algo	Bastante	Mucho
1.	Me siento calmado	0	1	2	3
2.	Me siento seguro	0	1	2	3
3.	Estoy Tenso	0	1	2	3
4.	Estoy contrariado	0	1	2	3
5.	Me siento cómodo (estoy a gusto)	0	1	2	3
6.	Me siento alterado	0	1	2	3
7.	Estoy preocupado ahora por posibles desgracias futuras	0	1	2	3
8.	Me siento descansado	0	1	2	3
9.	Me siento angustiado	0	1	2	3
10.	Me siento confortable	0	1	2	3
11.	Tengo confianza en mí mismo	0	1	2	3
12.	Me siento nervioso	0	1	2	3
13.	Estoy desasosegado	0	1	2	3
14.	Me siento muy "atado" (como oprimido)	0	1	2	3
15.	Estoy relajado	0	1	2	3
16.	Me siento satisfecho	0	1	2	3
17.	Estoy preocupado	0	1	2	3
18.	Me siento aturdido y sobreexcitado	0	1	2	3
19.	Me siento alegre	0	1	2	3
20.	En este momento me siento bien	0	1	2	3

A- R

INSTRUCCIONES

A continuación encontrará unas frases que se utilizan corrientemente para describirse uno a sí mismo. Lea cada frase y señale la puntuación 0 a 3 que indique mejor cómo se SIENTE UD. EN GENERAL, en la mayoría de las ocasionesq. No hay respuestas buenas ni malas. No emplee demasiado tiempo en cada frase y conteste señalando la respuesta que mejor describa su situación presente

	Casi Nunca	A Veas	A Menudo	Casi Siempre
21. Me siento calmado.	0	1	# 2	3
22. Me Canso rápidamente	0	1	# 2	3
23. Siento ganas de llorar	0	1	# 2	3
24. Me gustaría ser feliz como otros	0	1	# 2	3
25. pierdo oportunidades por no decidirme pronto.	0	1	# 2	3
26. M siento descansado	0	1	# 2	3
27. Soy una persona tranquila serena y sosegada	0	1	# 2	3
28. Veo que las dificultades se amontonan y no puedo con ellas	0	1	# 2	3
29. Me preocupo demasiado por cosas sin importancia	0	1	# 2	3
30. Soy feliz	0	1	# 2	3
31. Suelo tomar las cosas demasiado seriamente.	0	1	# 2	3
32. Me falta confianza en mi mismo	0	1	# 2	3
33. Me siento seguro	0	1	# 2	3
34. No suelo afrontar crisis o dificultades	0	1	# 2	3
35. Me siento triste (melancólico).	0	1	# 2	3
36. Estoy satisfecho.	0	1	# 2	3
37. Me rondan y molestan pensamientos sin importancia	0	1	# 2	3
38. Me afectan tanto los desengaños que no puedo olvidarlos	0	1	# 2	3
39. Soy una persona estable.	0	1	# 2	3
40. Cuando pienso sobre asuntos y preocupaciones actuales, me pongo tenso y agitado	0	1	# 2	3

“¿Cómo se califica el inventario de ansiedad estado-rasgo?”

Este cuestionario evalúa la **ansiedad estado** y la **ansiedad rasgo** mediante 20 reactivos para cada una, con una escala de respuesta tipo Likert de 4 alternativas. En el caso de la **ansiedad estado**, la escala va de 0 (nada) a 3 (mucho), mientras que en la **ansiedad rasgo** comprende de 0 (casi nunca) a 3 (casi siempre)”

FIGURA 4: Resultados de los cuestionarios ANSIEDAD ESTADO/RASGO del Grupo 1 y Grupo 2

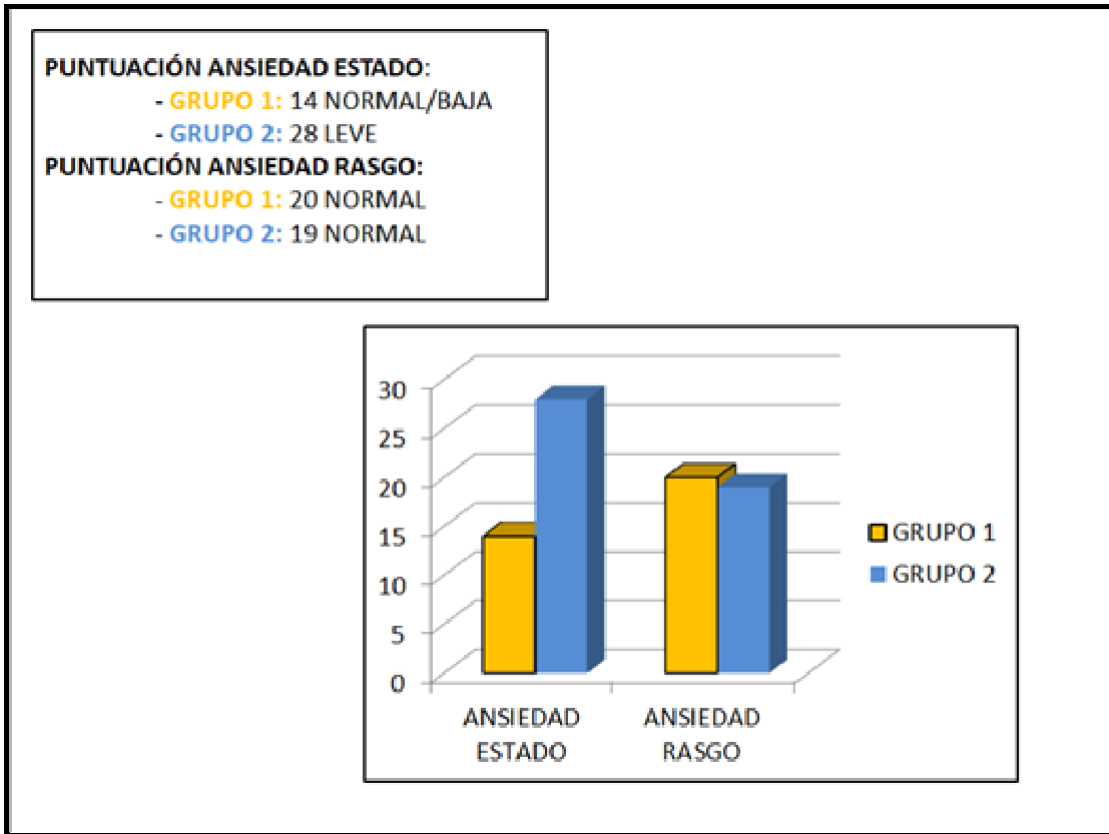
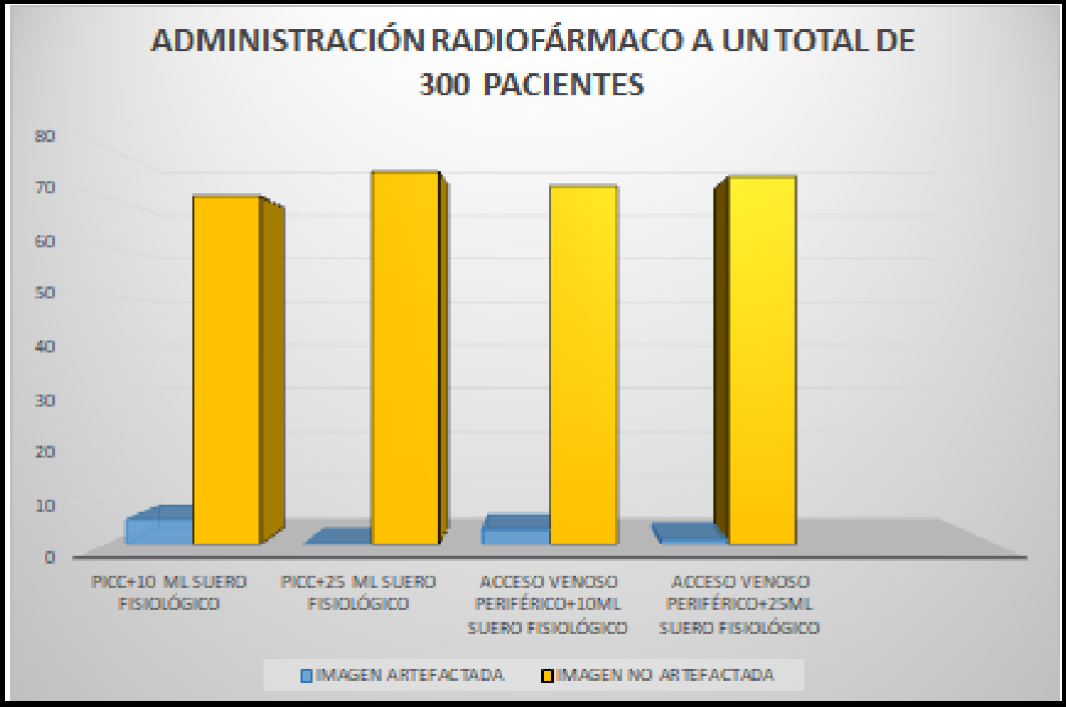


FIGURA 5: Resultados estadísticos de la inyección del radiofármaco por la PICC y por acceso venoso periférico.



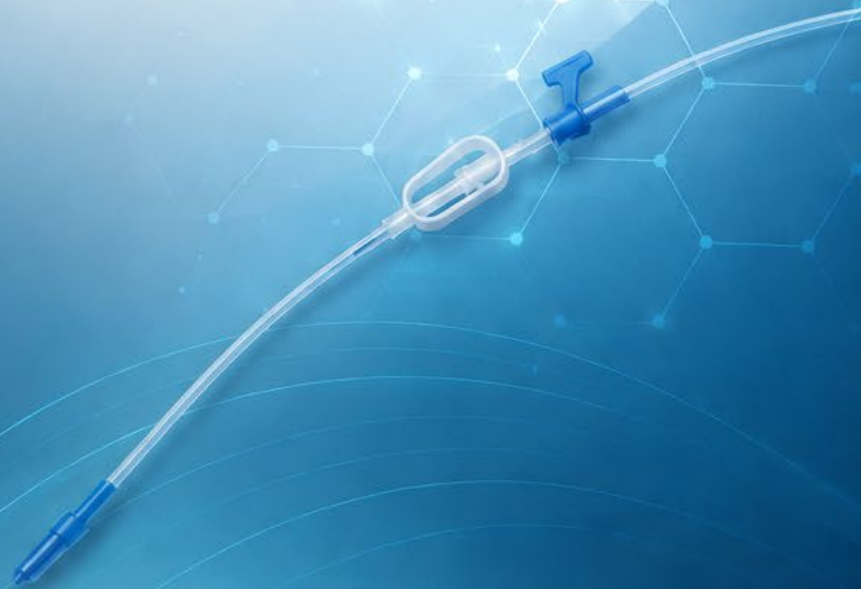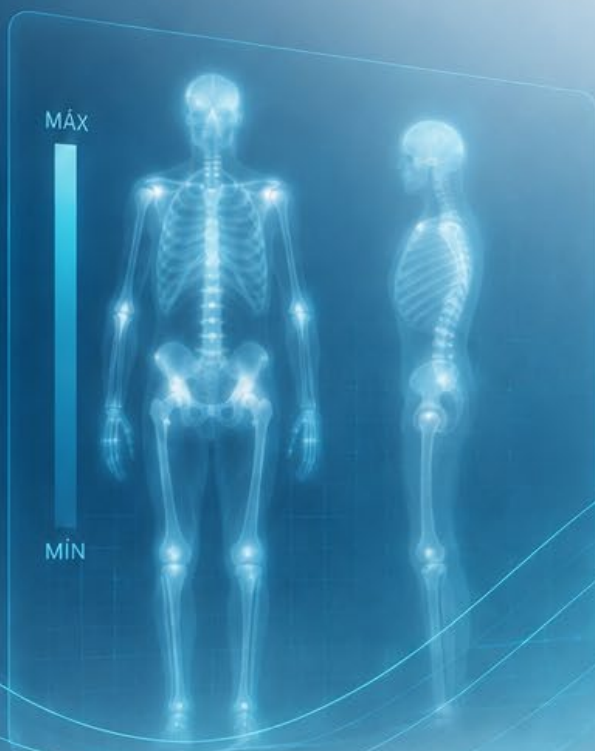
© Sebastián Torres Carreras, 2026

© Palmito Books, S.L., 2026

Calle Pedro García Villalba, 79, 2ºC
30150 La Alberca, Murcia

ESPAÑA

Esta obra ofrece una visión clara y práctica sobre el uso del catéter central de inserción periférica en la realización de la gammagrafía ósea. A lo largo de sus páginas se abordan los fundamentos técnicos del procedimiento, las indicaciones clínicas, las ventajas de este acceso vascular y las principales consideraciones de seguridad para el paciente. El autor analiza su utilidad en el ámbito de la medicina nuclear, destacando aspectos relacionados con la administración del radiofármaco, la prevención de complicaciones y la optimización de la práctica asistencial. Se trata de una guía útil para profesionales sanitarios interesados en mejorar la calidad y la seguridad del procedimiento.



PALMITO BOOKS

